

# Pankreas divisum

Alexander Calderoni  
Klinik für Allgemeine Innere und  
Gastroenterologie  
Augusta-Kranken-Anstalt gGmbH



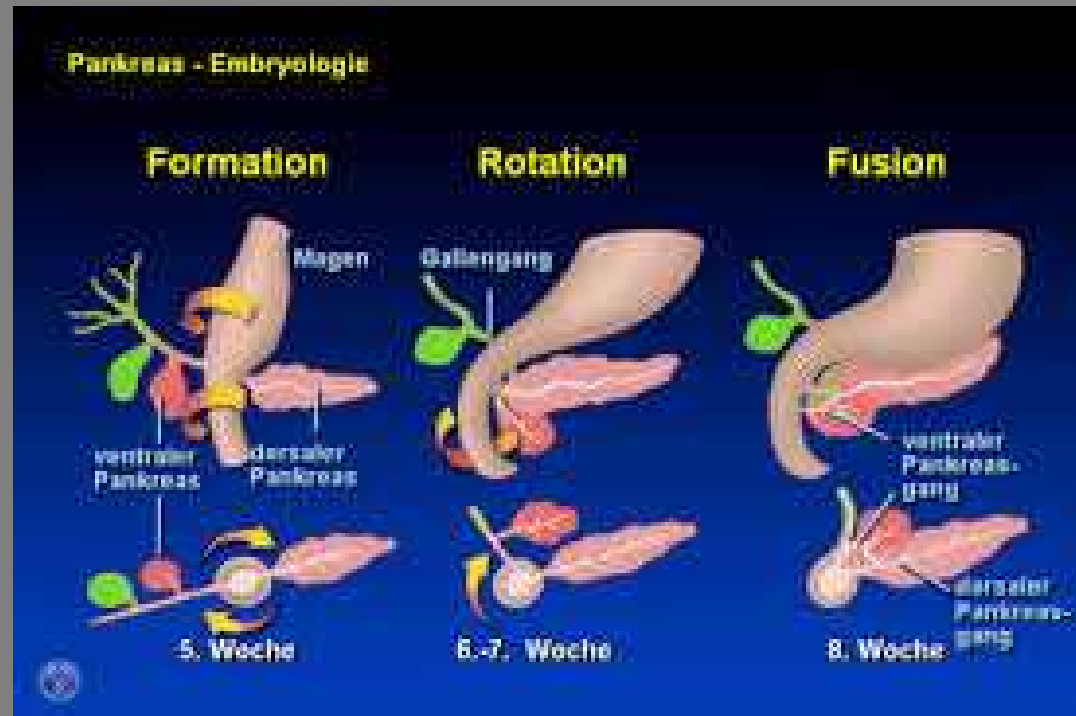
Dorsale und ventrale  
Pankreasknospe  
(entodermale Knospen des Duodenums)

Ventrale Pankreasanlage  
wandert wie DHC nach dorsal

Kommt unter und hinter der  
dorsalen Anlage zum Liegen  
(Proc. uncinatus)

Dorsaler Pankreasgang →  
Minorpapille

Ventraler Pankreasgang →  
Majorpapille



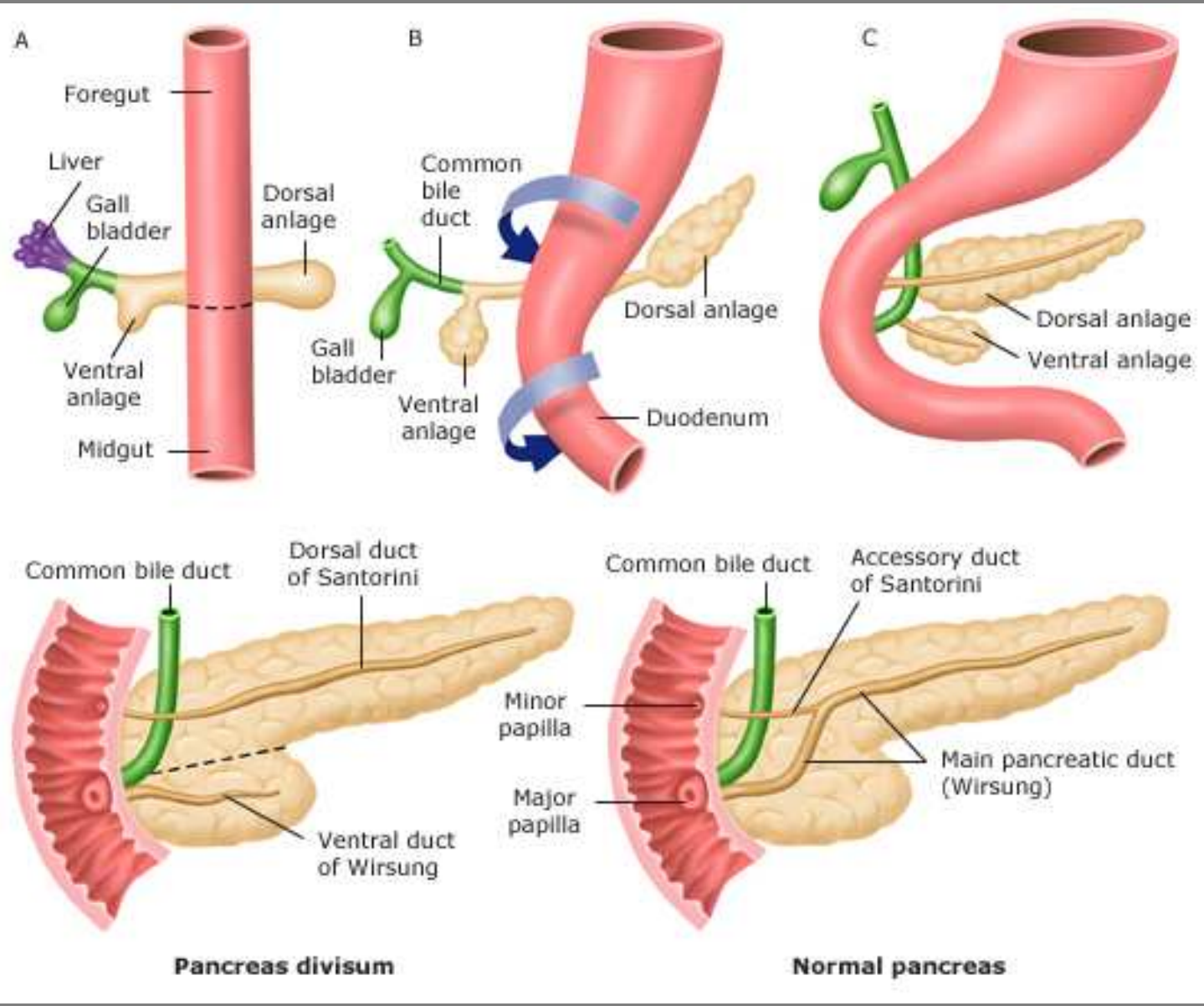
Verschmelzung des Parenchyms der dorsalen und  
ventralen Anlage und der Gänge :

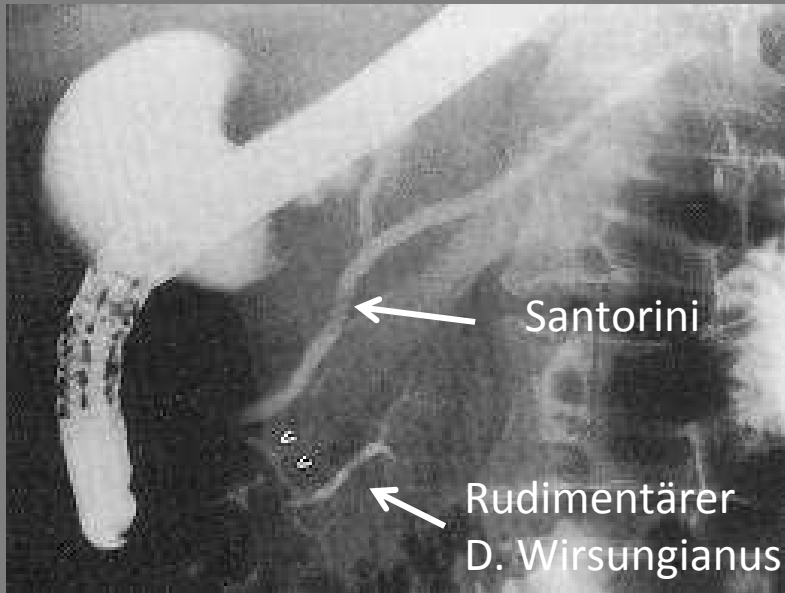
**D. Pancreaticus (Wirsungianus)** von distaler dorsaler  
Anlage und gesamter ventraler Anlage bis  
Majorpapille, Mündung gemeinsam mit DHC

**Santorini** verläuft im prox. Anteil der dorsalen  
Anlage, obliteriert oder persistiert, Mündung in  
Minorpapille

# Pankreas divisum

Congenitale Malformation mit fehlender Verschmelzung der ventralen und dorsalen Pankreasanlage mit getrennten Gangsystemen





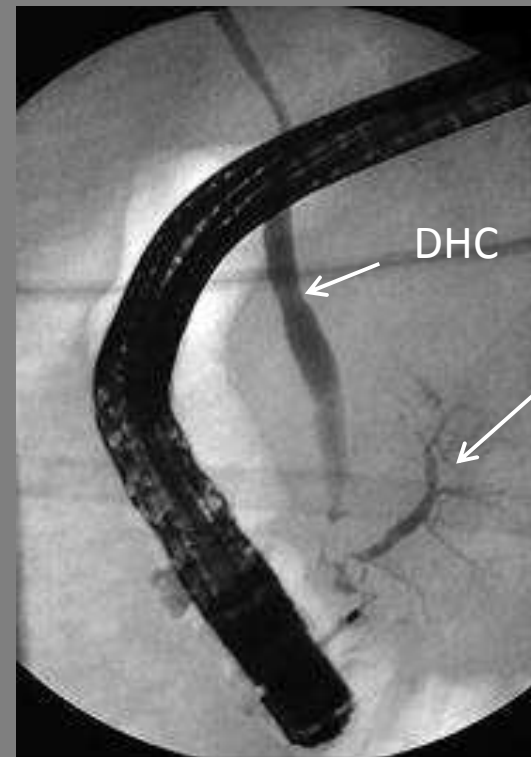
Darstellung über Majorpapille →

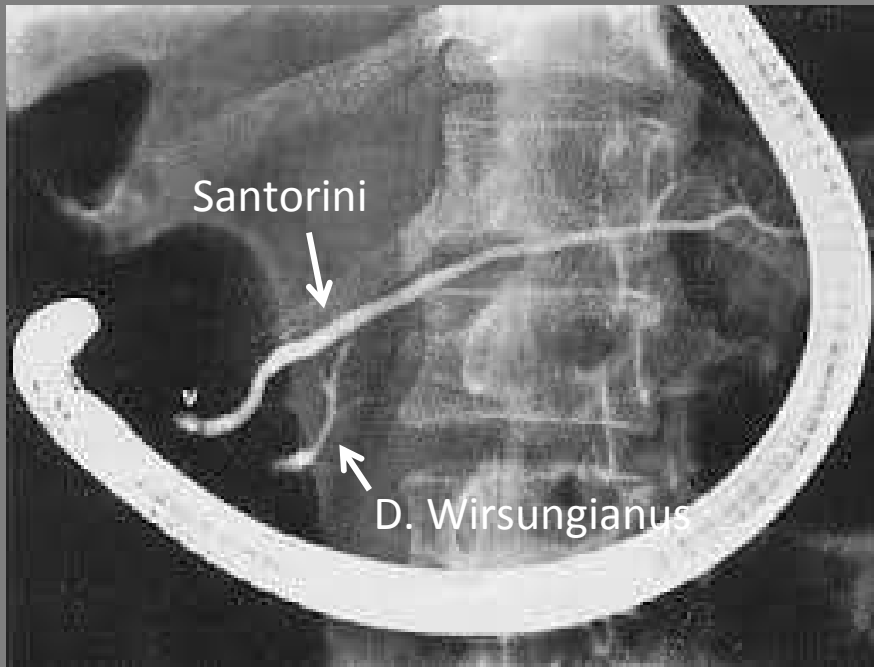## Inkomplettes Pankreas divisum

(Anfärben eines rudimentären ventralen  
Wirsungianus und des Santorini)

Darstellung über Majorpapille →

## Komplettes Pankreas divisum





Separate Gangdarstellung über Major-  
und Minorpapille →

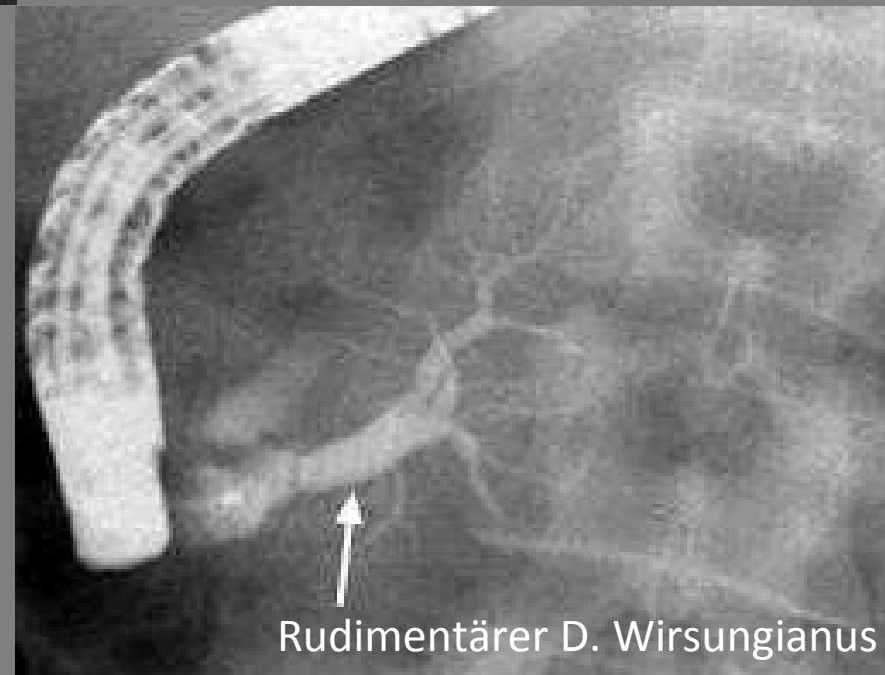
KEINE  
Gangkommunikation →

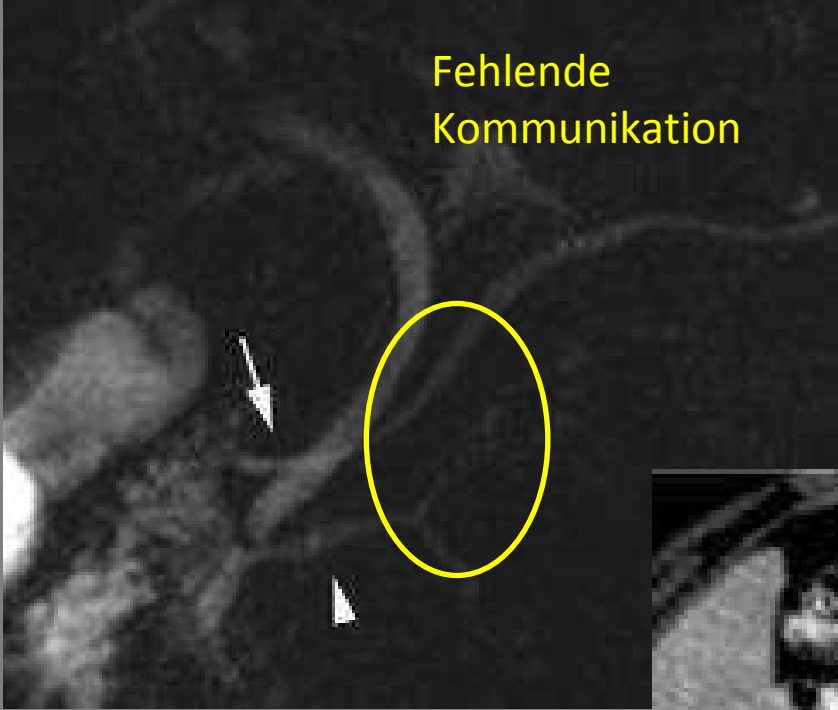
**Komplettes Pankreas divisum**

Darstellung über Majorpapille →

Rudimentärer D. Wirsungianus, keine  
Gangkommunikation →

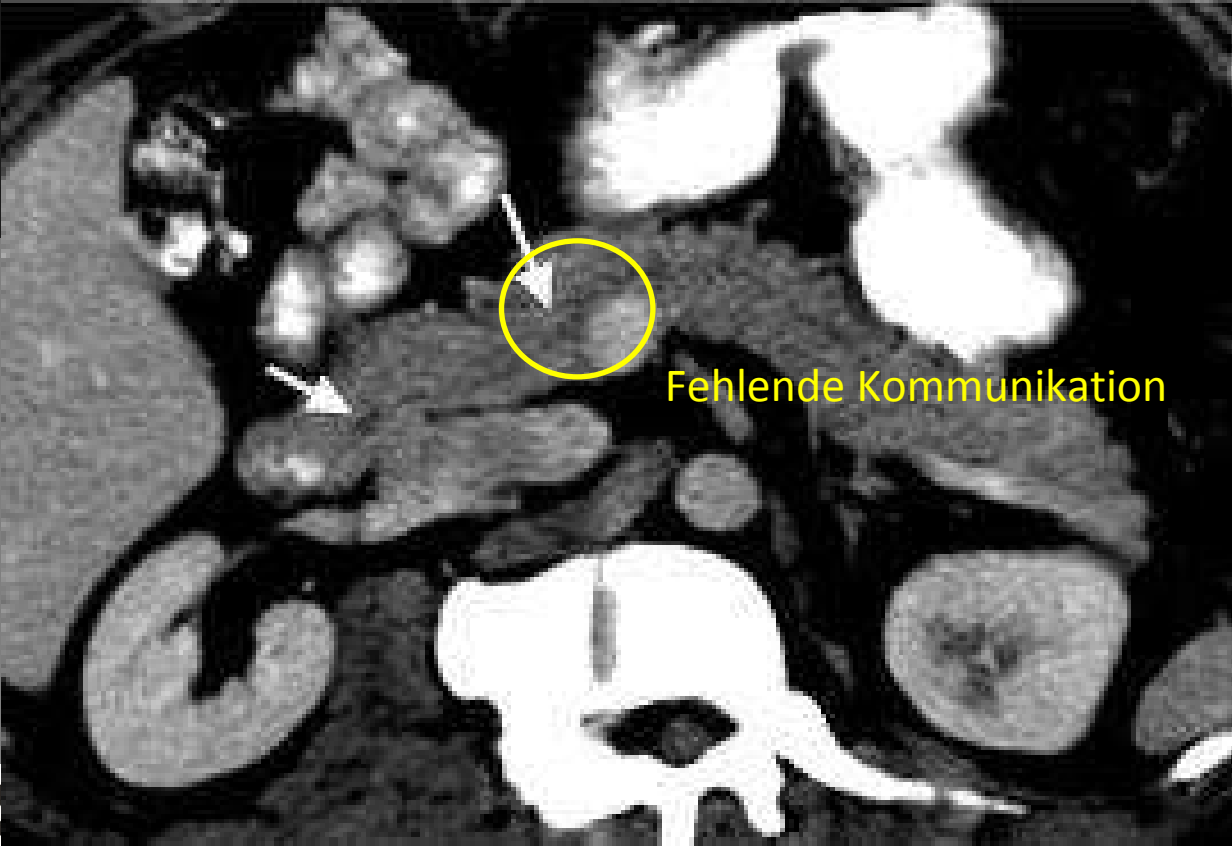
**Komplettes Pankreas divisum**





MRCP

Komplettes Pankreas  
divisum



CT

[Endoscopy](#). 1999 Feb;31(2):167-9.

## Diagnosis of pancreas divisum by endoscopic ultrasonography.

[Bhutani MS](#), [Hoffman BJ](#), [Hawes RH](#).

Medical University of South Carolina, Charleston, USA. bhutanim@medicine.ufl.edu

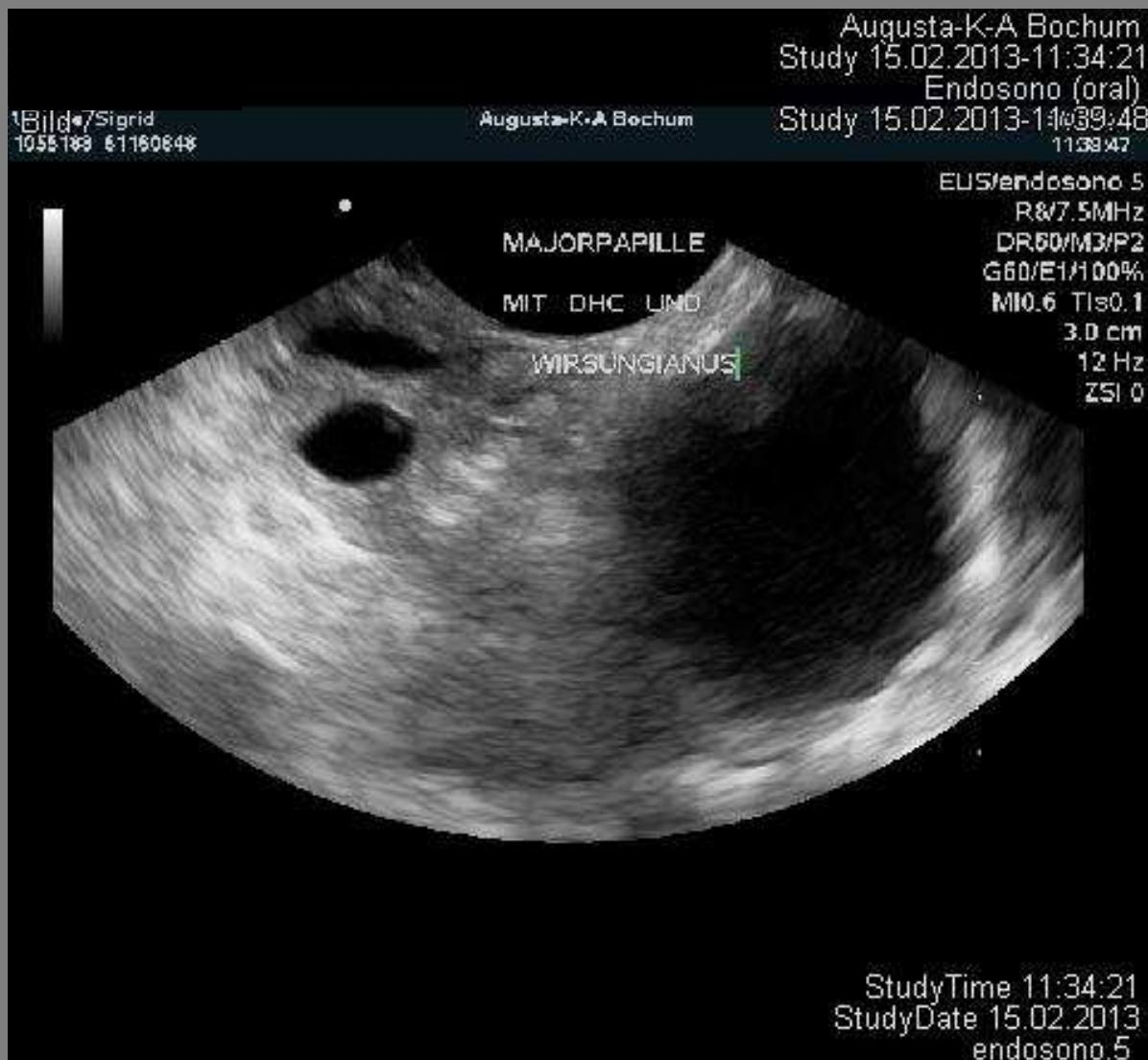**„stack sign“** : paralleler Verlauf des D. Wirsungianus und Santorini im Pankreaskopf

- bei **83%** der Patienten mit **normaler Anatomie**
- bei **33%** bei Patienten mit **Pankreas divisum**

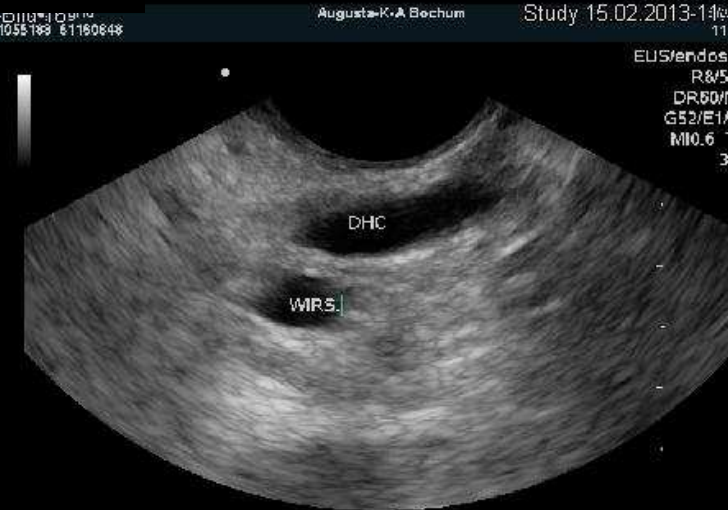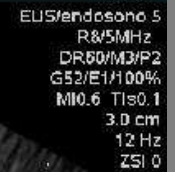
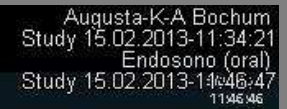
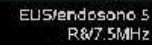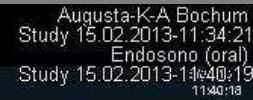
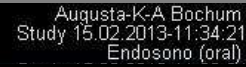

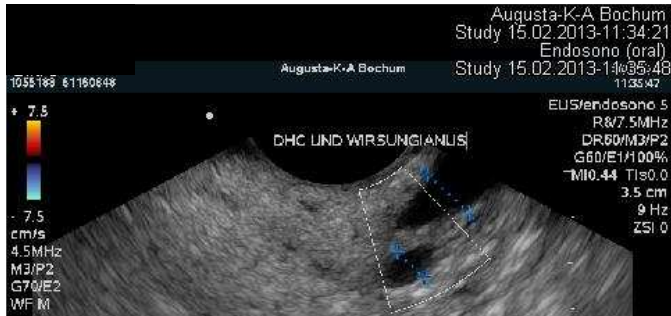Fehlen des „stack sign“ kann Hinweis auf Pankreas divisum sein



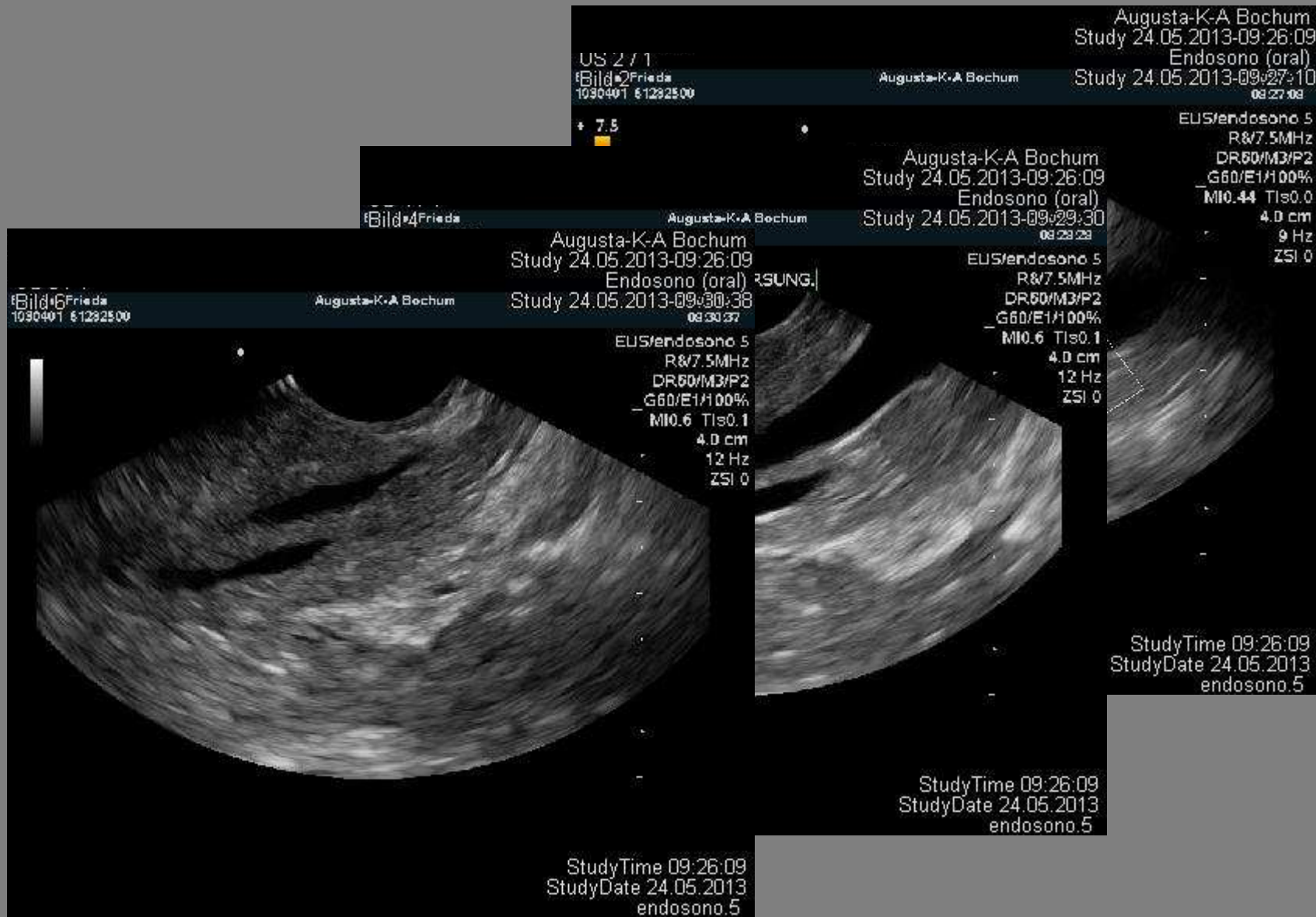„stack sign“



„stack sign“

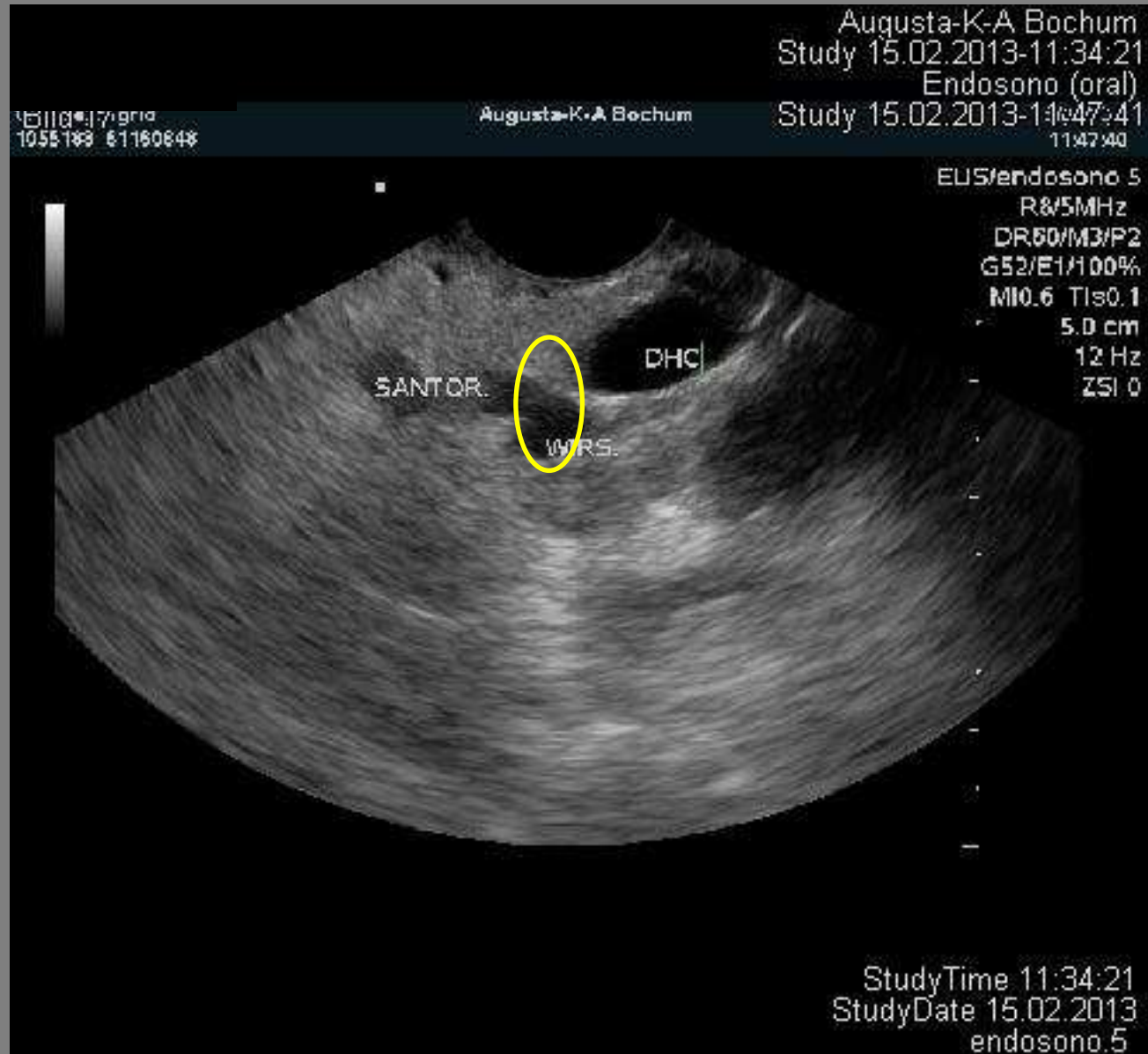


StudyTime 11:34:21  
StudyDate 15.02.2013  
endosono.5



Endosonographischer  
Beweis :

Kommunikation  
Wirsungianus mit  
Santorini



**Vielen Dank für die  
Aufmerksamkeit**