

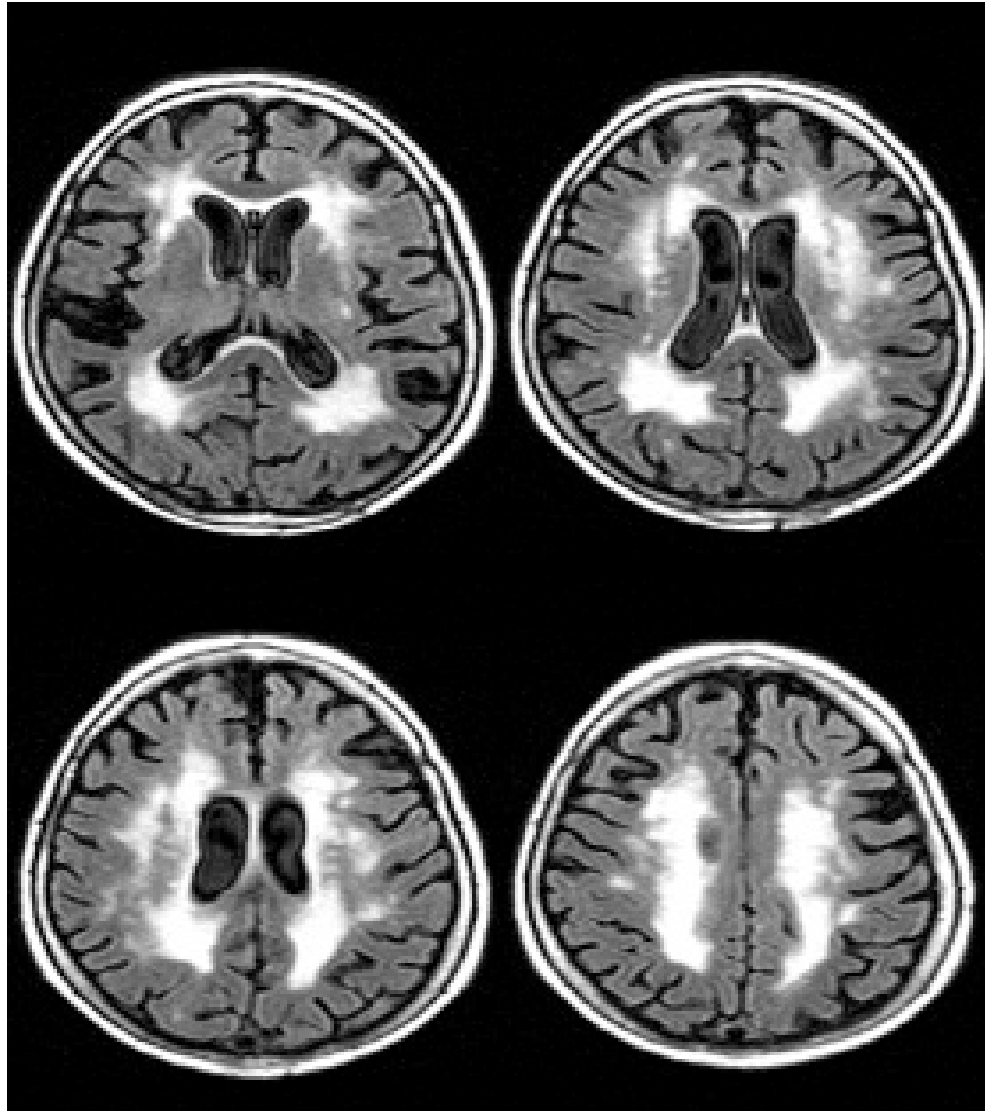
Bildgebung Demenz

- wird benötigt zur Abklärung behandelbarer Demenzursachen wie Tumoren, Subdurales Hämatom oder Normaldruckhydrocephalus
- Zur Differenzierung primärer Demenzerkrankungen z.B. vaskuläre Demenz oder Alzheimer Demenz
- Bildgebung wird unterteilt in
- Aufnahme der Struktur des Gehirns
- Aufnahme der Funktion des Gehirns

- Strukturelle Bildgebung mittels MRT oder CT
- CT: eignet sich für die Diagnose von Tumoren, Blutungen, Metastasen, Normaldruckhydrocephalus
- MRT: eignet sich zur Differenzierung von vaskulärer Demenz, Mischformen oder Alzheimer Demenz

Vaskuläre Demenz im MRT

stellt sich dar in T2 Wichtung als weisse Herde um die Ventrikel besonders an den vorderen und hinteren Enden der Seitenventrikel und durch Sklerosezonen, Mikroblutungen, vaskuläre Läsionen



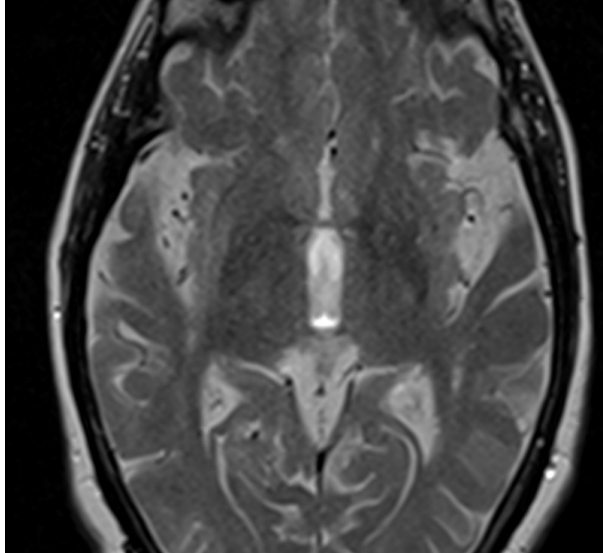
Vaskuläre Demenzen

MR-Bild einer Patientin mit ausgeprägter exekutiver Dysfunktion. Ausgedehnte Leukoaraiose als wahrscheinliches Substrat der kognitiven Einschränkung.

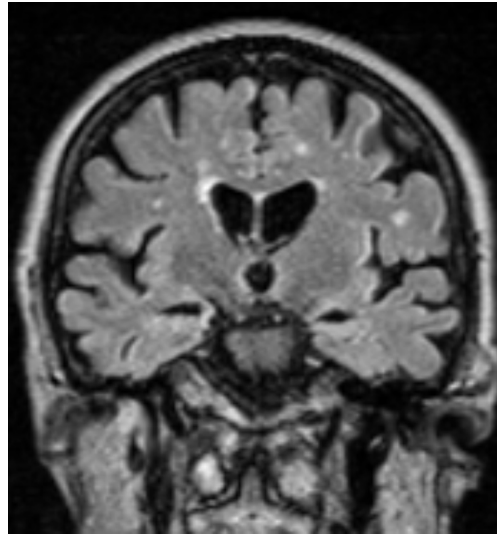
Alzheimer Demenz

- Ablagerungen von β -Amyloid in der Gefäßwand oder im Parenchym
- T1 gewichtete 3D Volumensätze mit 1mm Schichtdicke vorzugsweise in coronarer Schnittführung
- Erkennbar wird die Schrumpfung der Hirnsubstanz und Volumenabnahme des Schläfenlappens
- Allerdings erst bei fortgeschrittener Erkrankung

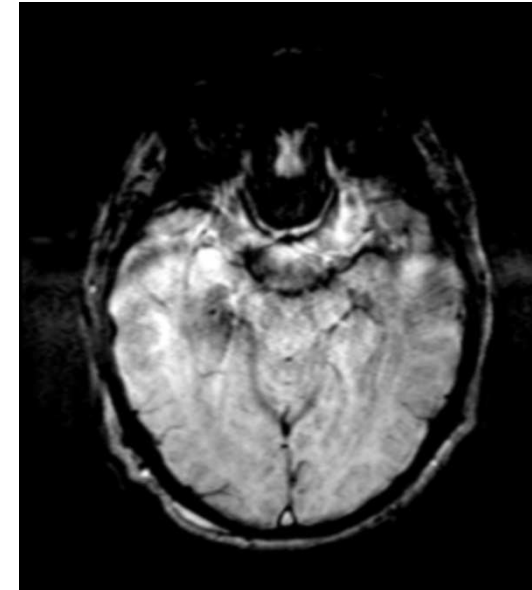
Alzheimer Demenz



T2 Wichtung zeigt Atrophie im Bereich der Inselregion



Flair coronal zeigt Microangiopathie und Volumenminderung der Hippocampi



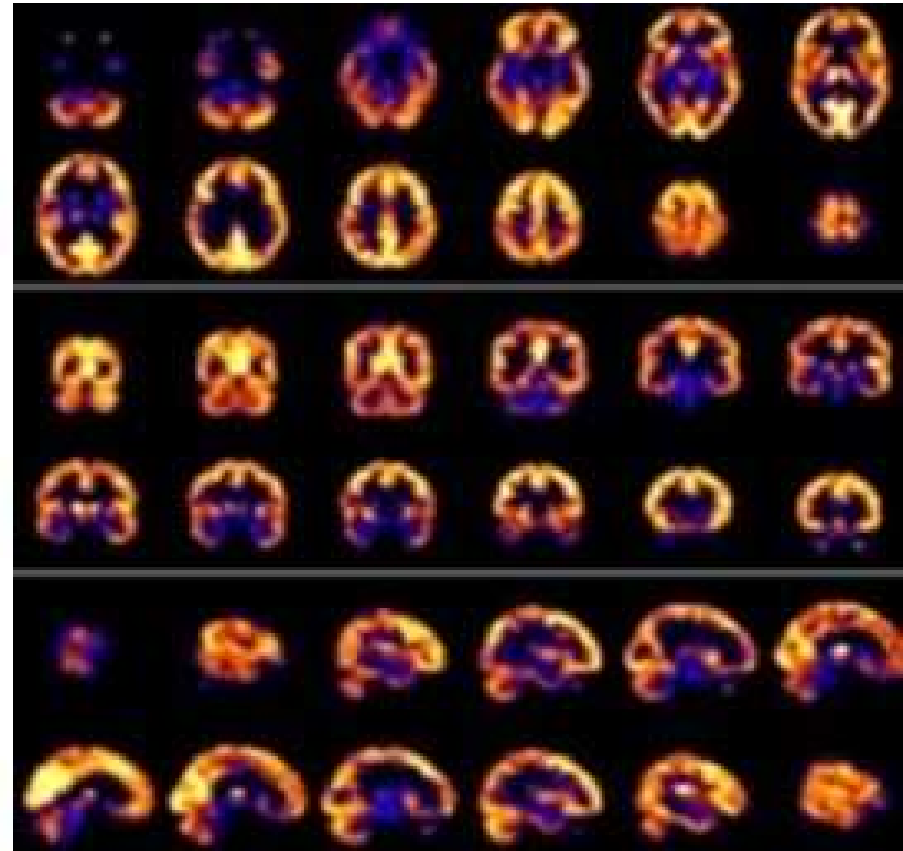
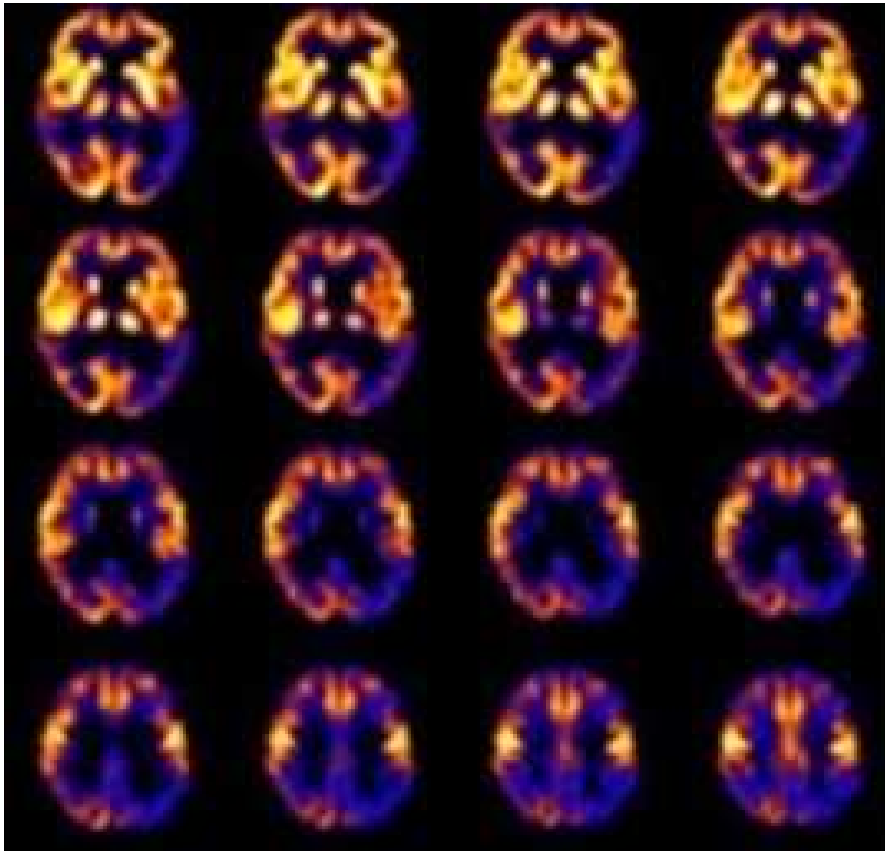
temporomesiale Signalminderung entspricht einer vermehrten Eisenablagerung

Funktionelle Bildgebung

- Mittels PET, SPECT oder fMRT
- PET ist sensitiver als SPECT
- Im PET nachweisbar sind Störungen des Glucosestoffwechsels sowie Amyloidablagerungen

PET

- Untersuchung des regionalen cerebralen Glukosemetabolismus mit [F-18]FDG PET bei einer 56-jährigen Patientin mit ausgeprägten Gedächtnisstörungen

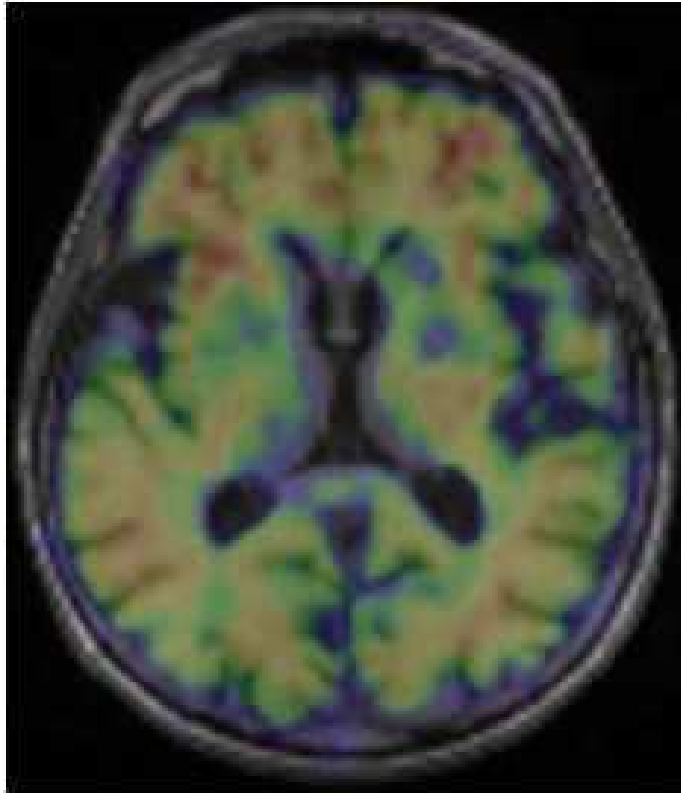


Nutzen der Bildgebung

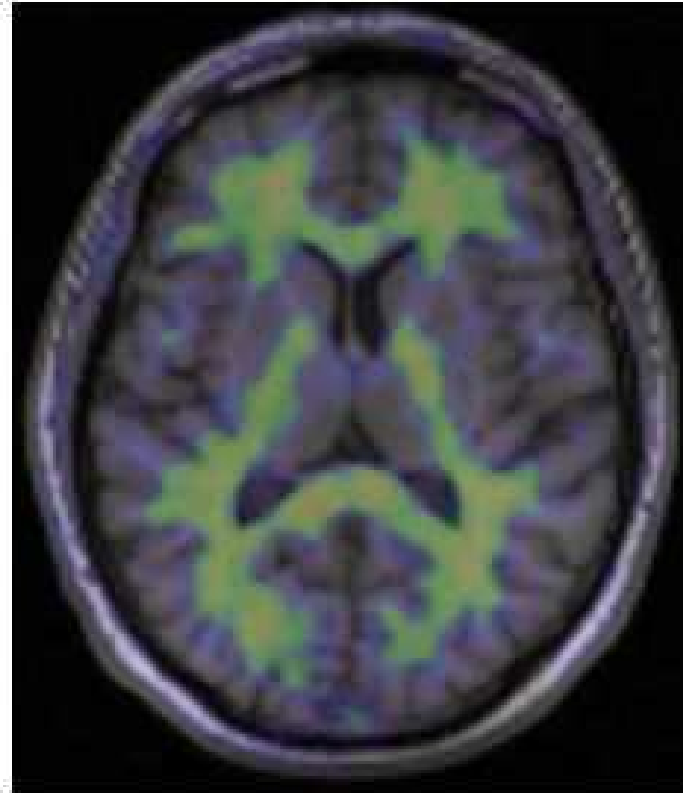- Zur Frühdiagnose und zur Verlaufskontrolle
- Heilung von Demenz nicht möglich, daher liegt viel Gewicht auf Frühdiagnose
- Mittels Kombination von MRT und PET früher Nachweis von krankhaften Eiweißablagerungen in geringsten Mengen und von typischen Stoffwechselstörungen

(PET)

sowie Nachweis von Atrophien und Beurteilung der Aktivität und Vernetzung einzelner Hirnareale.



Alzheimer-Patient



Gesunde Kontrollperson

PET- MRI Überlagerung

Darstellung von cerebralem β - Amyloid